

生活资讯

副刊 娱乐

2020年6月30日 星期二
健康 HEALTH

报导
杨洁思

在看东西的时候，
常常感觉中心点有异物遮挡、
物品的线条和形状扭曲，
或是开车时比以往更吃力？
这些不是单纯的老花眼或视力退化，
有可能是湿性老年黄斑部病变，
有很大的机率会造成失明。
眼睛是灵魂之窗，
趁早医治才能避免不可逆转的局面！

人口老化成为全球现象，马来西亚也不能豁免于此。我国预计在2035年成为老龄化国家，其中15%人口是65岁以上。湿性老年黄斑部病变（Wet age-related macular degeneration，简称Wet AMD）的患病率近年来有上升的趋势；我国约有4万6000名45岁以上的国人因该病而面临着失明的风险。

黄斑部（Macular）是视网膜的一部分，主要帮助我们看清楚直视的范围，若眼部血管异常，渗漏出的液体或血液流入黄斑部中，就会造成病变。黄斑部病变可分为两种，一种是干性黄斑部病变（Dry Macular Degeneration），该眼疾比较常见，症状也较轻。然而，湿性老年黄斑部病变则是由于干性病变恶化造成。

马来西亚眼科协会主席、眼科专家、眼科及玻璃体视网膜外科医生冯仲贤表示：「湿性老年黄斑部病变是一种与年龄相关的黄斑部病变，当视网膜下方的异常血管在黄斑下开始

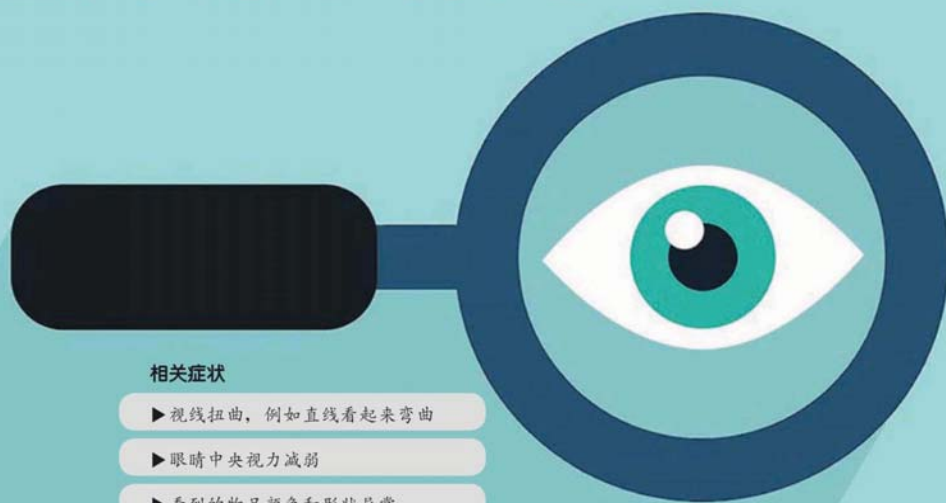
生长时，就会出现湿性老年黄斑部病变的症状。该眼疾将导致患者看的物品变形，视力模糊，并且迅速恶化，在短时间内导致对眼部不可逆转的损害。」

他强调，视力衰退会随着年龄增长而发生，但因衰老而丧失视力或失明不是正常的现象。「年长者大多都希望在退休年龄后可以自己做自己喜欢做的事，如旅行，或和家人共享天伦。但湿性老年黄斑部病变会导致视力受损，进而降低他们的生活质量。其实该眼疾是导致年长者可预防性失明的主要原因，但无奈的是大马人对此的意识很低。」

双威医疗中心（Sunway Medical Centre）眼科和视网膜医学医生塔拉玛丽（Dr. Tara Mary George）提醒：「早期的检测可及时发现并加以治疗，可大大地延缓湿性老年黄斑部病变的发展。切勿认为视力模糊只是衰老的征兆，这会导致病患错过治疗的黄金时期。」

湿性黄斑部病变 渐失明

A16



相关症状

- ▶ 视线扭曲，例如直线看起来弯曲
- ▶ 眼睛中央视力减弱
- ▶ 看到的物品颜色和形状异常
- ▶ 中央视力模糊或出现黑点
- ▶ 视觉整体上都变得朦胧



65岁以上高龄人



家族遗传及基因



抽烟



肥胖



三高、心血管疾病

患病高风险群

全球有2500至3000万人饱受黄斑部病变的困扰，85至90%属于干性黄斑部病变，而10至15%则是湿性黄斑部病变。前者的演化过程较慢，而後者的速度很快，容易造成视力下降及失明。湿性黄斑部病变常发生在65岁以上的老年人身上，研究显示与家族遗传及基因相关。此外，抽烟或是常暴露在烟雾中者，会大幅增加罹患该疾病的机率。

必须注意的是，肥胖者在湿性黄斑部病变的初期及中期比一般人更有可能衍生出比较严重的症状，患有高血压、糖尿病、高胆固醇及心血管疾病患者也有比常人更高的罹患机率。对此，冯仲贤建议应多运动以维持正常的体重，并且时时监管自己的血压与血糖。饮食均衡及戒掉抽烟、饮酒等不良嗜好，可有效降低罹患湿性黄斑部病变的机率。

诊断方法

◎**眼底检查**：医生或视觉治疗师会点眼药水让受测者瞳孔扩张，然后再用仪器检查眼底。主要是看黄斑部后方是否有隐结（Drusen），一般患者的黄斑部都会有很多黄色颗粒状的隐结。

◎**阿姆斯勒方格表（Amsler Grid）及视力测验（Visual Acuity Test）**：黄斑部病变的患者看到的方格或字体可能会出现模糊、断裂、扭曲的情形，医生从而判断是否患有黄斑部病变。

◎**光学同调断层扫描（Optical Coherence Tomography, OCT）**：这是一种非侵略性的检测，可显示出详细的视网膜剖面断层图，可判断出视网膜变薄、变厚或肿胀之处，这些现象很有可能是视网膜后方的血管渗漏出液体造成的。

视力退化影响日常

行动受限：眼睛是极为重要的感官，视力不佳或失明将导致日常行动受到限制，尤其是在驾驶时有很多的不便及困难，同时增加跌倒及受伤的机率。


依赖旁人：无法单独进行烹饪、采购等日常活动，甚至无法认清身边的人的样貌。若视力下降到一定的程度，可能需要旁人协助，将对身边的人有所依赖。

心理变化：视力退化、担心失明，将令人感到焦虑。徬徨无助也会导致患者的心情低落，抑郁负面。生活上也因为突然有诸多不便，并且可能影响事业、家庭及社交活动，因此患者心理将产生变化。

正常视像



黄斑部病变患者视像：方格或字体可能出现模糊、断裂、扭曲



通讯站

OasisEye Specialists Sdn Bhd

■地址：Unit1-3, Level 1, Nexus Bangsar South, No. 7, Jalan Kerinchi, 59200 Kuala Lumpur.
■电话：03-2730 7676；018-288 7676
■面子书：OasisEye Specialists

Sunway Medical Centre

■地址：S, Jalan Lagoon Selatan, Bandar Sunway, 47500 Petaling Jaya, Selangor.
■电话：03-74919191
■网站：www.sunwaymedical.com



马来西亚眼科协会主席、眼科及玻璃体视网膜外科医生冯仲贤



双威医疗中心眼科和视网膜医学医生塔拉玛丽

注射治疗 抑止血管新生

目前尚无彻底根治湿性老年黄斑部病变的方法，但临床实验证实，最有效的疗法是「抗血管新生药物」（Anti-angiogenic drugs）。血管新生指的是新血管的生成，在身体的器官及细胞组织的生长扮演很重要的角色。然而，像湿性老年黄斑部病变这种血管异常增生的情况，采用周期性向眼内注射抗血管生长因子（anti-VEGF），可通过阻断体内血管内皮生长因子的生长信号，抑止新血管的生长。

一旦确诊患有湿性黄斑部病变，将进行该治疗，可改善病人的视力及延迟眼疾的进展，这也成为了治疗湿性老年黄斑部病变的主要方法。塔拉玛莉表示，「很多人听到要注射药物进眼球就觉得很恐惧，其实治疗过程并不会造成不适。」

碍于目前尚在疫情阶段，病患会尽量减少进出医院的次数，这将影响他们的疗程。塔拉玛莉续说：「这种疾病需要持续性的治疗以阻止症状恶化，我们并不建议终止患者的治疗，反之病患应与医生沟通及协商治疗方案。依据个人的情况不同，量身定制治疗计划，以确保在疫情期间患者也不会因为无法接受治疗而造成视力受损。」

她补充，医护人员会做好一切防疫措施，病患也得遵从医嘱及配合。在医院进行治疗时，保持安全社交距离、勤洗手、配戴口罩等防疫措施都必须做足；在医疗新常态下，希望能在保护好医护人员及病患的同时，也不耽误病人的治疗。